

Псевдокоронарные изменения ЭКГ (часть 1)

Г.И. КОЛИУШКО, к. мед. н., доцент

/Харьковская медицинская академия
 последипломного образования/

Ишемическая болезнь сердца (ИБС) приводит к недостаточному кровоснабжению миокарда в результате снижения коронарного кровотока, т.е. возникает несоответствие потребности миокарда в кислороде возможностям его доставки. Наиболее серьезным проявлением этого несоответствия является инфаркт миокарда (ИМ).

В диагностике ИМ на фоне клинического контекста имеют значение определение биомаркеров гибели кардиомиоцитов – тропонинов Т и I; результаты визуализирующих методов исследования (эхо-кардиография, компьютерная и магнитно-резонансная томография, радионуклидная вентрикулография, миокардиальная сцинтиграфия); анализ электрокардиографической (ЭКГ) кривой. ЭКГ относится к распространенным, информативным, экономически доступным, безопасным методам исследования.

В морфологическом плане ИМ представляет собой очаг некротизированной ткани, в котором выделяют зону периферической электрической невосприимчивости (ишемия), зону промежуточной электрической невосприимчивости (повреждение), зону центральной электрической невосприимчивости (собственно некроз).

На ЭКГ зона ишемии проявляется изменением формы и полярности зубца Т, которые зависят от особенностей кровоснабжения субэпикардиальных и субэндокардиальных слоев миокарда.

Субэпикардиальные сосуды относятся к разряду ветвящихся, образующих густую сеть в пределах наружной трети толщи миокарда. Субэндокардиальные сосуды относятся к перфорирующим (прямым). Они расположены «в конце линии кровоснабжения», поэтому субэндокард является наиболее чувствительным к ухудшению перфузии миокарда. Вектор ишемии направлен в сторону, противоположную от очага ишемии, что приводит к регистрации высокого симметричного зубца Т (ранняя ишемия). Заинтересованность субэпикардиальных слоев миокарда сопровождается регистрацией малого, отрицательного зубца Т (поздняя ишемия).

Однако зубец Т, отражая зону периферической электрической невосприимчивости, может также изменяться вследствие значительного количества не сердечных причин. О низкой специфичности зубца Т говорил профессор А.З. Цфасман: «болезней много, а зубец Т – один».

Наиболее неблагоприятным является отрицательный (–) зубец Т, поскольку он свидетельствует о заинтересованности субэпикардиальных слоев миокарда, которые находятся в условиях оптимального кровоснабжения.

Однако отрицательный зубец Т далеко не всегда отражает ишемию как проявление ИМ.

1. Зубец Т III(–) является признаком горизонтального положения электрической оси сердца (ЭОС). Однако его глубина более 5 мм на фоне гипертрофии миокарда левого желудочка (ГЛЖ) при наличии клинического контекста может быть расценена как ишемия задней стенки ЛЖ.
2. Зубец Т(–) в III и aVF отведениях:
 - а) регистрируется при непроизвольной гипервентиляции в момент регистрации ЭКГ у невротизированных лиц;
 - б) в случае регистрации ЭКГ сразу после приема пищи, особенно углеводистой, так как углеводы стимулируют выброс инсулина, что приводит к кратковременной гипокалиемии;
 - в) при пролапсе митрального клапана у лиц астенической конституции. При этом зубец Т может быть отрицательным и/или в грудных отведениях V_{5-6} ;
 - г) может быть идиопатическим (в этом случае необходим тщательный анализ клиники, анамнеза заболевания, наличие факторов риска, регистрация ЭКГ в динамике с использованием дополнительных отведений для исключения ишемического генеза зубца Т).
3. Зубец Т(–) во II, III и aVF отведениях при пролапсе митрального клапана у спортсменов (рис. 1).

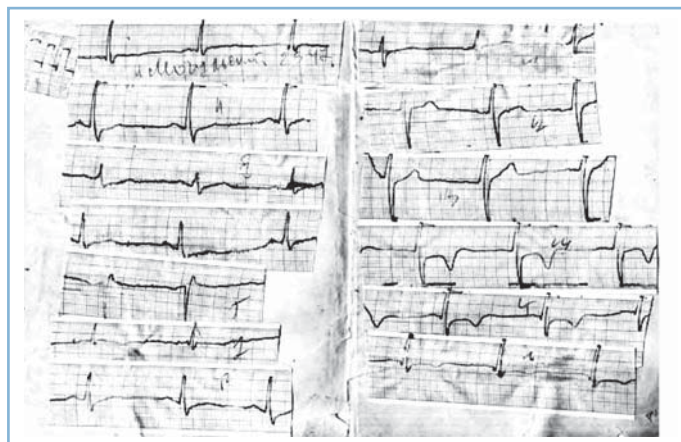


Рис. 1. ЭКГ картина при пролапсе митрального клапана у спортсмена

Больной М., 47 лет, в течение многих лет занимался ежедневно бегом на дистанции до 10 км. При отсутствии каких-либо жалоб случайно зарегистрирована ЭКГ: синусовый ритм, высокий вольтаж зубца R, глубокий отрицательный зубец Т в V_{3-5} . Спустя 18 лет с профилактической целью сделано УЗИ: фракция выброса (ФВ) – 56%, сократительная способности миокарда не нарушена. ГЛЖ.

4. Зубец $T(-)$ в aVL в случае вертикального положения ЭОС. Учитывая трудности диагностики бокового ИМ, отрицательный зубец T в отведении aVL требует регистрации дополнительных отведений: V_{4-6} по IV, III межреберью для исключения высокого (базального) ИМ и в отведениях V_{7-9} в связи с зависимостью признаков бокового ИМ от ЭОС.
5. Зубец $T(-)$ в отведениях V_{1-3} не более 2 мм – рассматривается как вариант ювенильной ЭКГ или как норма у лиц астенической конституции (чаще у женщин до 30 лет); у больных ХОЗЛ (зубец T восстанавливается после адекватной терапии легочной патологии).
6. Зубец $T(-)$ V_{2-3} , асимметричный с пологим, нисходящим и крутым восходящим коленом, является ЭКГ признаком гипертрофии правого желудочка (ГПЖ) или блокады правой ветви пучка Гиса (БПВПГ).
7. Зубец $T(-)$ в отведениях V_{2-4} может быть проявлением дисгормональной кардиомиопатии (в плане дифференциальной диагностики с ИМ показано проведение фармакологических проб с нитроглицерином, калием, блокаторами β -адренорецепторов).
8. Зубец $T(-)$ V_{2-6} регистрируется при миокардитах, при приеме некоторых антиаритмических средств, фенотиазинов (аминазин), антидепрессантов (амитриптилин).
9. Зубец $T(-)$ в отведениях V_{3-6} , глубокий с широким основанием, возможен при полной атриовентрикулярной блокаде (рис. 2).

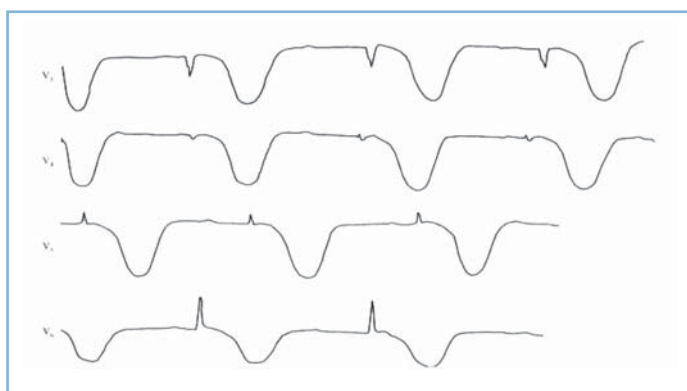


Рис. 2. ЭКГ картина полной атриовентрикулярной блокады

Больная К., 76 лет, в течение многих лет страдает ИБС, нарушением ритма. Поступила в клинику в состоянии декомпенсации. На ЭКГ – полная атриовентрикулярная блокада проксимального типа, диффузное нарушение процессов реполяризации.

Изменением процессов реполяризации сопровождается нарушение мозгового кровообращения.

10. Зубец $T(-)$ может рассматриваться как проявление «постдеполяризационного синдрома»: в одном или двух нормальных комплексах QRS после желудочковой экстрасистолы, после прекращения суправентрикулярной пароксизмальной тахикардии, преходящей блокады ветвей пучка Гиса, после транзиторного феномена WPW, при работе кардиостимулятора – синдром Шатерье.

11. Зубец $T(-)$ регистрируется при патологии поджелудочной железы, гипертрофической кардиомиопатии, нейроциркуляторной дистонии, сахарном диабете, хроническом алкоголизме.

Больной Л., 23 года, доставлен стационар с жалобами на выраженную общую слабость, быструю утомляемость, снижение работоспособности, жажду. Уровень глюкозы крови – 26,7 ммоль/л. ЭКГ – синусовая брадикардия, ГЛЖ. Глубокий симметричный зубец T (рис. 3, 4).

ЭКГ от 21.09 в процессе коррекции сахарного диабета (через 4 дня – уменьшение глубины зубца T). УЗИ: ГЛЖ с умеренным повышением плотности миокарда (инфильтративное поражение миокарда).

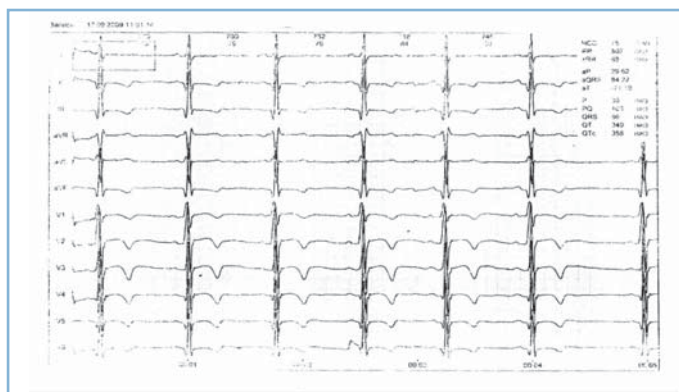


Рис. 3. Изменения на ЭКГ у больного сахарным диабетом

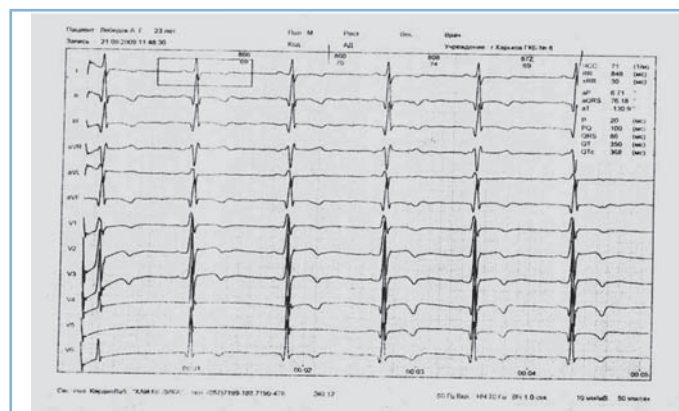


Рис. 4. Изменения на ЭКГ у больного сахарным диабетом в динамике

Больной Н., 44 года, диагноз: гипертрофическая кардиомиопатия (рис. 5).

Больной У., 52 года, в течение многих лет злоупотреблял алкоголем, по поводу чего неоднократно лечился. В течение последних 3 лет возобновил прием алкоголя. В реанимационное отделение был доставлен с жалобами на боль в левой половине грудной клетки (рис. 6). Биомаркеры гибели КМЦ без отклонений от нормы. УЗИ: начальные склеротические изменения аорты. Дополнительная хорда в полости ЛЖ. Уровень калия крови – 2,78 ммоль/л, натрия – 162 ммоль/л.

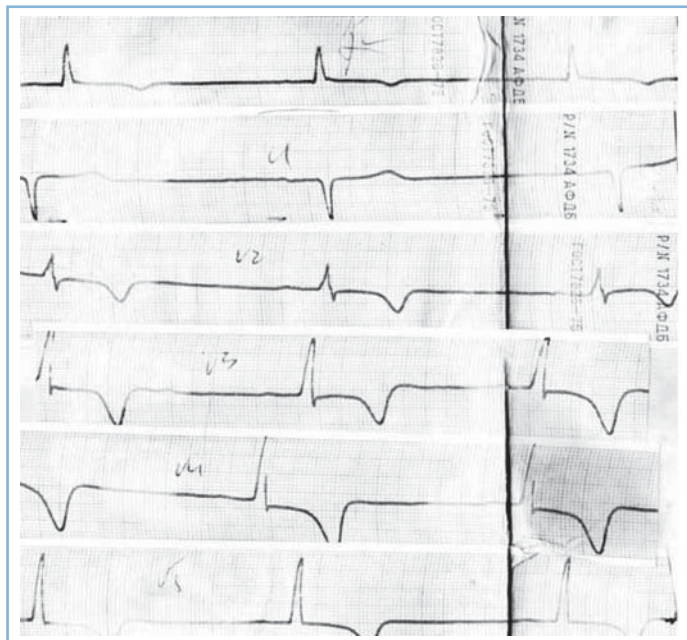


Рис. 5. ЭКГ-признаки гипертрофической кардиомиопатии

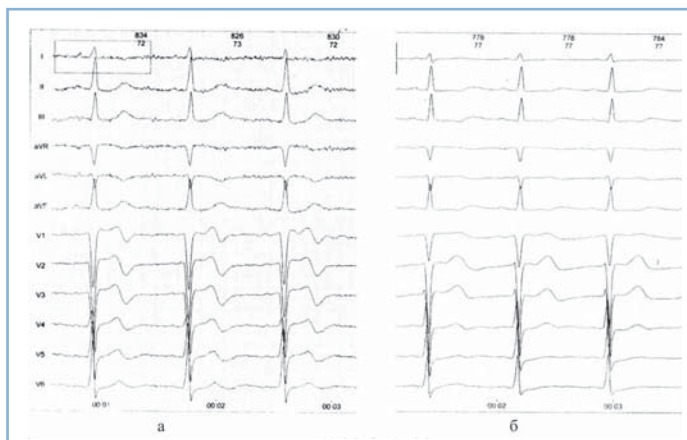


Рис. 6. ЭКГ у больного хроническим алкоголизмом: а – 11.06; б – 15.06

Больная Н., 55 лет, диагноз – политравма. Уровень калия в крови – 2,3 ммоль/л (рис. 7).

Патологическим считается и положительный зубец Т, если он симметричен, с заостренной верхушкой и $\geq 1,5$ мВ (15 мм). При высоком положительном зубце Т следует исключить:

- 1) зубец Т(+) V_{1-2} – ГЛЖ или БЛВПГ;
- 2) зубец Т(+) V_{2-4} – при ваготонии, стрессовой КМП, митральном стенозе;
- 3) зубец Т(+) V_{2-5} – при гиперкалиемии, синдроме ранней реполяризации желудочков;
- 4) зубец Т(+) V_{4-6} – результат диастолической перегрузки ЛЖ.

Больной К., 44 года, оперирован по поводу недостаточности аортального клапана. На ЭКГ – ГЛЖ с признаками его объемной перегрузки (высоковольтный зубец Т положительный в грудных отведениях V_2-V_6) (рис. 8);

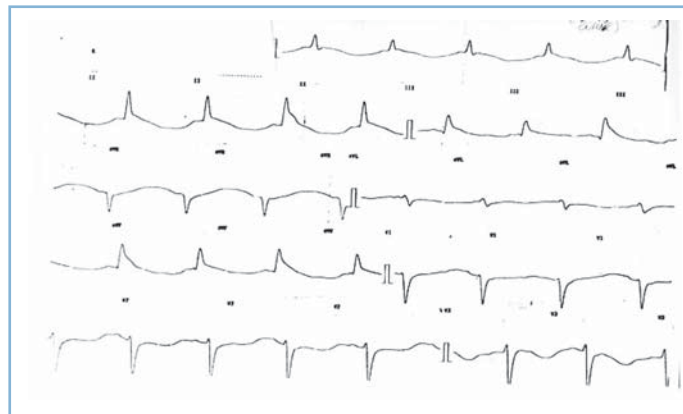


Рис. 7. ЭКГ у больной с политравмой

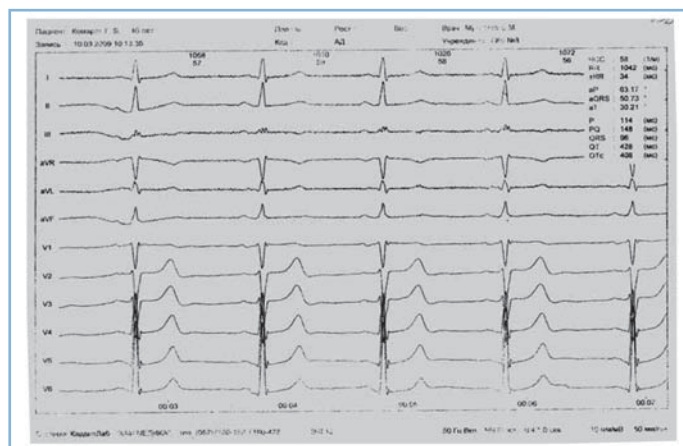

Рис. 8. ЭКГ при гипертрофии левого желудочка с признаками его объемной перегрузки

5) зубец TV_{2-6} – при спонтанном пневмотораксе.

Больной М., 56 лет, поступил с жалобами на ощущение жжения за грудиной, интенсивную боль в межлопаточной области, возникшую после тяжелой физической нагрузки (рис. 9).

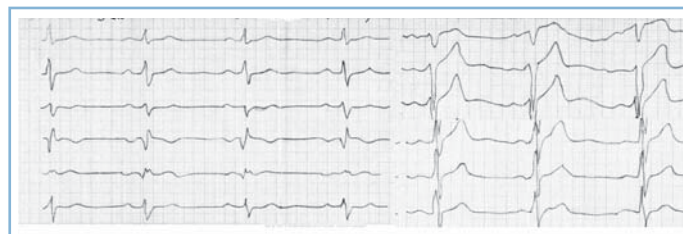


Рис. 9. ЭКГ при спонтанном пневмотораксе

УЗИ – сократительная способность миокарда не нарушена. ФВ – 60%. Рентгенография органов грудной клетки: в прямой и левой боковой проекции, а также при полипозиционной рентгеноскопии – левое легкое коллабировано полностью до симптома «комка» медиально. Справа без патологических теней. ЭКГ: ритм синусовый. Блокада левой передней ветви пучка Гиса. В отведениях от V_2 до V_6 – высокий, симметричный зубец Т с заостренной вершиной. Больной направлен в хирургическое отделение.

Больная 39 лет, удалены парашитовидные железы во время тотальной струмэктомии с предоперационной лучевой терапией. Постоянно принимает тиреостатик и препараты кальция. ЭКГ: высокий симметричный зубец $T_{V_{3-6}}$ (рис. 10).

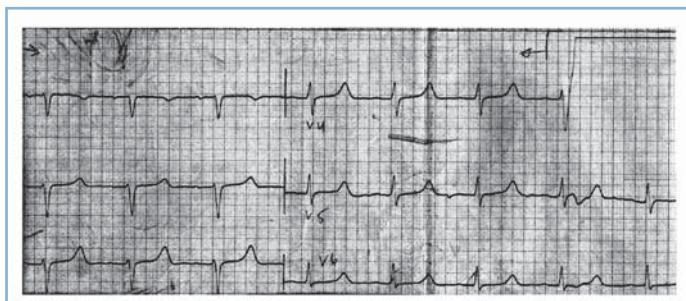


Рис. 10. ЭКГ у больной после тотальной струмэктомии с удалением парашитовидных желез

Таким образом, представленный далеко не полный перечень состояний, при которых меняется форма и полярность зубца T , свидетельствует о том, что нарушение процессов реполяризации в плане дифференциальной диагностики с ИБС требует учета клинических данных и исключения других причин.

Промежуточная зона электрической невосприимчивости (зона повреждения) характеризуется направлением векторов повреждения в сторону пораженного миокарда, т.е. повреждение субэндокарда проявляется депрессией сегмента ST , а повреждение субэпикарда – элевацией сегмента ST .

Решая вопросы дифференциальной диагностики подъема или депрессии сегмента ST как следствие острого нарушения коронарного кровообращения и других причин, которые также сопровождаются элевацией или депрессией сегмента ST , остановимся на таких клинических ситуациях.

1. Острый миоперикардит на ЭКГ проявляет себя конкордантным косовосходящим подъемом сегмента ST в I, II, III стандартных отведениях и однополосных грудных V_{2-6} в сочетании с положительным асимметричным зубцом T в этих же отведениях. Отсутствие критерия реципрокности (исключается анализ III ст. отведения и V_1). При миоперикардите иногда регистрируется скоропреходящий зубец Q . Изменения ЭКГ при миоперикардите характеризуются замедленной динамикой.
2. Элевация сегмента ST с вогнутой по отношению к изолинии дугой регистрируется при синусовой брадикардии чаще в отведениях V_{2-4} ; гиперкалиемии, синдроме ранней реполяризации желудочков.

Больной $K.$, 65 лет, диагноз: сахарный диабет 2-го типа тяжелого течения, диабетическая макро- и микроангиопатия. Гиперкалиемия – 6,9 ммоль/л. ЭКГ – синусовая брадикардия ГЛЖ, в отведениях V_{1-4} сегмента ST приподнят вогнутой к изолинии дугой, зубец T высокий, симметричный, остроконечный (рис. 11).

Больной $A.$, 32 года, острое алкогольное отравление. ЭКГ: в отведениях II, III, aVF регистрируется элевация сегмента ST вогнутой дугой по отношению к изолинии в сочетании с положительным симметричным зубцом T . Отсутствует динамика ЭКГ, синдром ранней реполяризации желудочков (рис. 12).

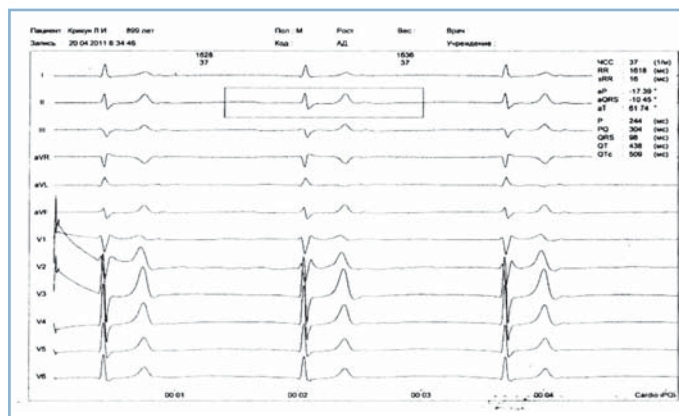


Рис. 11. ЭКГ у больного сахарным диабетом 2-го типа, тяжелое течение, диабетическая макро- и микроангиопатия, признаки гиперкалиемии

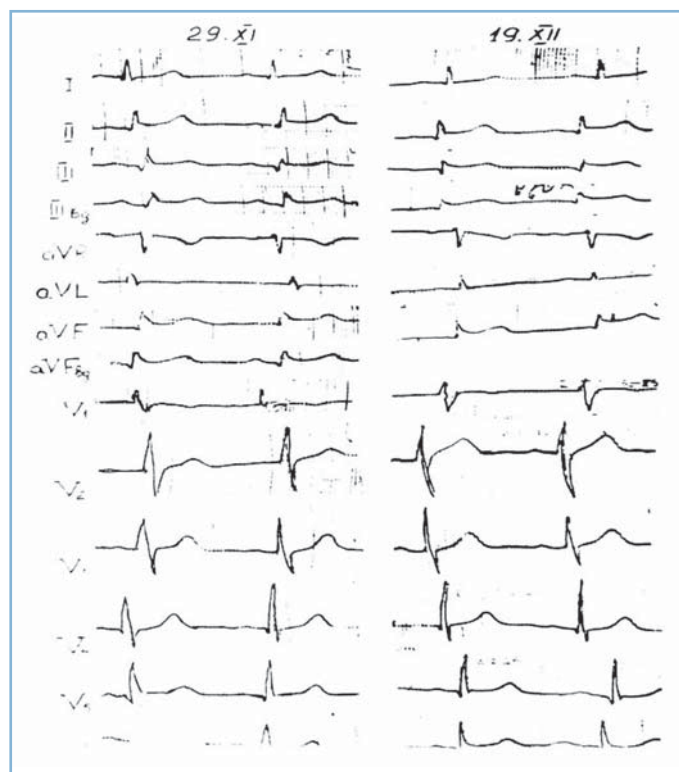


Рис. 12. ЭКГ у больного с острым алкогольным отравлением, синдром ранней реполяризации желудочков

Депрессия сегмента ST может быть следствием:

- неспецифических изменений ЭКГ: чрезмерное сдавление конечностей при наложении электродов сопровождается депрессией сегмента ST до 1 мм в сочетании с неглубокой инверсией зубца T ;
- синусовой тахикардии, когда сегмент ST смещен книзу и имеет косовосходящий характер;
- гипертрофии ЛЖ; гипервентиляции, гипокалиемии как результат приема диуретиков, психотропных средств. В этих случаях смещение сегмента ST имеет горизонтальную форму.

Больной $P.$, 89 лет, длительный прием диуретиков по поводу ХСН (рис. 13);

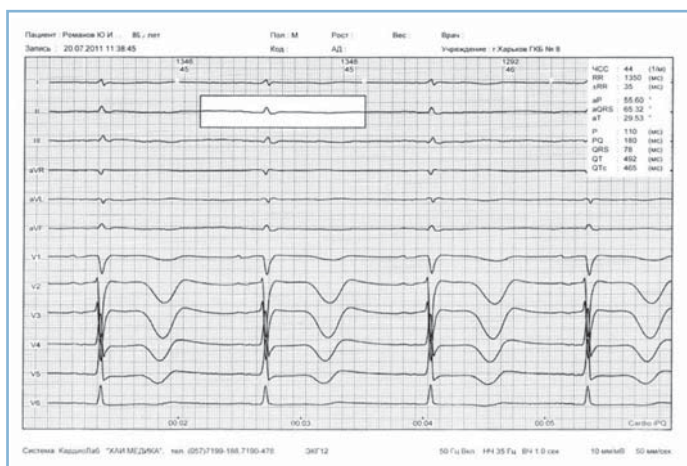


Рис. 13. Низковольтная ЭКГ; синусовая брадикардия, тотальная горизонтальная депрессия сегмента ST, нарушение процессов реполяризации вследствие гипокалиемии

- нарушения внутрижелудочковой проводимости – сегмент ST имеет косонисходящее смещение с переходом в асимметричный, с более пологим нисходящим и более крутым восходящим коленом, отрицательный зубец T;
- насыщения сердечными гликозидами, когда графика сегмента ST напоминает «провисшую нить».

Больная К., 55 лет, доставлена в инфарктное отделение с жалобами на постоянную одышку, кардиалгии типа «стенокардитических». В молодости была боль в лучезапястных, локтевых суставах, незначительное ощущение нехватки воздуха. Не обследовалась. Благополучно родила двоих детей. Ухудшение состояния в течение последнего года, когда появились вышеперечисленные жалобы. Обратилась в поликлинику, в связи с нарушением ритма (фибрилляция предсердий) в течение 10 дней принимала внутривенно строфантин, а затем в течение 3 недель –

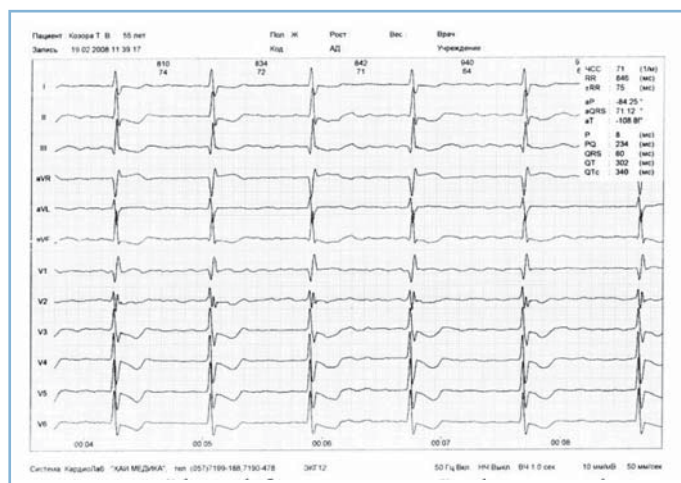


Рис. 14. ЭКГ признаки зусистолической формы фибрилляции предсердий на фоне гипертрофии миокарда правого желудочка и диффузное смещение сегмента ST по типу феномена «провисшей нити»

дигоксин (0,25 мг) 2 раза в сутки. В связи с появлением достаточно интенсивных кардиалгий госпитализирована в инфарктное отделение (рис. 14).

На ЭКГ обращает на себя внимание зусистолическая форма фибрилляции предсердий на фоне гипертрофии миокарда правого желудочка и диффузное смещение сегмента ST по типу феномена «провисшей нити». УЗИ: склеротические изменения аорты, легкий аортальный стеноз, высокая легочная гипертензия (Рсис в ЛА ~ 70 мм рт.ст.); умеренная дилатация левого предсердия (ЛП – 4,3; ПП – 5,5 и ЛЖ – 3,3 см). ФВ – 64%.

Причину легочной гипертензии установить не удалось, так как больная по семейным обстоятельствам выписалась домой.

Окончание статьи – на стр. 59

Проект «Післядипломне навчання на сторінках журналу «Ліки України»

Випуск 3/2012

Фах: кардіологія

Модератор: кафедра кардіології та функціональної діагностики ХМАПО

Термін відправлення відповідей: протягом одного місяця з дати отримання журналу

ХАРКІВСЬКА МЕДИЧНА АКАДЕМІЯ ПІСЛЯДИПЛОМНОЇ ОСВІТИ

Анкета учасника проекту «Післядипломне навчання на сторінках журналу «Ліки України»

1. ПІБ _____
Прізвище, ім'я, по батькові

2. Лікарська атестаційна категорія (на даний момент) _____

3. Професійні дані
Спеціальність _____ Звання _____ Посада _____
Останнє удосконалення (вид) _____ Останнє удосконалення (років) _____

4. Місце роботи
Повна назва закладу _____
Повна адреса закладу _____
Відомча належність (підкреслити): МОЗ, МШС, МО, СБУ, МВС, АМН, ЛОО або ін. _____

5. Домашня адреса
Індекс _____ Область _____ Район _____ Місто _____
Вулиця _____ Будинок _____ Корпус _____ Квартира _____

6. Контактні телефони
Домашній _____ Робочий _____ Мобільний _____

7. E-mail _____

Особистий підпис _____

Я, _____ (П.І.Б.), надаю свій дозвіл на обробку моїх, вказаних вище, персональних даних відповідно до сформульованої в анкеті (учасника проекту) мети _____ Ваш підпис

Надсилати лише оригінали тестів

Правила відповідей на тести:

Позначаєте правильну відповідь на запитання.

Ви можете вказати один або декілька правильних варіантів відповідей.

Журнал «Ліки України» Ви і Ваші колеги можуть придбати:

1. Шляхом передплати через Укрпошту (передплатний індекс 40543).
2. На медичних заходах, де представлено журнал «Ліки України».
3. За сприяння представників фармацевтичних компаній, з якими Ви співпрацюєте.

Тестовые вопросы для самоконтроля

1. Зона периферической электрической невосприимчивости проявляется на электрокардиограмме (ЭКГ):

- а) изменениями зубца T;
- б) элевацией или депрессией сегмента ST;
- в) падением вольтажа зубца R;
- г) появлением патологического зубца Q.

2. Зона промежуточной электрической невосприимчивости проявляется на ЭКГ:

- а) инверсией зубца T;
- б) депрессией сегмента ST;
- в) появлением патологического зубца Q;
- г) признаком реципрокности.

3. Зоне центральной электрической невосприимчивости соответствует:

- а) изменение зубца T;
- б) падение вольтажа зубца R;
- в) появление патологического зубца Q;
- г) элевация сегмента ST.

4. Зубец T(-) <5 мм в III стандартном отведении:

- а) вариант нормы;
- б) признак гипертрофии левого желудочка (ЛЖ);
- в) признак ишемии задней стенки ЛЖ;
- г) критерий вертикального положения электрической оси сердца.

5. Зубец T(-) в III стандартном и aVF отведениях:

- а) следствие непроизвольной гипервентиляции в момент регистрации ЭКГ;
- б) результат регистрации ЭКГ сразу после приема пищи;
- в) возможен при пролапсе митрального клапана;
- г) все перечисленное верно.

6. Больная С., 70 лет (рис. 1). Доставлена с жалобами на головную боль, головокружение, поташнивание. Ритм синусовый. Комплекс QRS не изменен, зубец T_{V2-6} глубокий, отрицательный, с широким основанием и закругленной верхушкой. Какой патологии наиболее вероятно могут соответствовать указанные изменения процессов реполяризации:

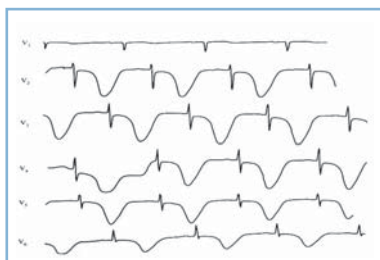


Рис. 1. ЭКГ больной С., 70 лет

- а) обширные рубцовые поля после перенесенного инфаркта миокарда;
- б) полная атриовентрикулярная блокада;

- в) нарушение мозгового кровообращения;
- г) гипертрофия миокарда ЛЖ с систолической перегрузкой.

7. Больной Г., 49 лет, переведен из инфекционной больницы, где находился по поводу кишечной токсикоинфекции. В инфекционную больницу поступил с жалобами на тошноту, многократную рвоту, диарею. Каковы наиболее вероятные причины нарушения процессов реполяризации (рис. 2):

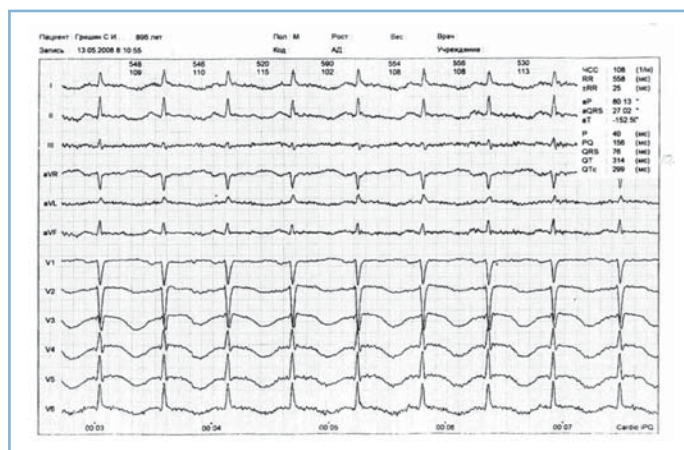


Рис. 2. ЭКГ больного Г., 49 лет

- а) синусовая тахикардия;
- б) Q-негативный инфаркт миокарда;
- в) насыщение сердечными гликозидами;
- г) гипокалиемия.

8. Больной У., 30 лет, наблюдается у кардиолога и невропатолога по поводу нейрциркуляторной дистонии. Чему соответствуют изменения процессов реполяризации (рис. 3):

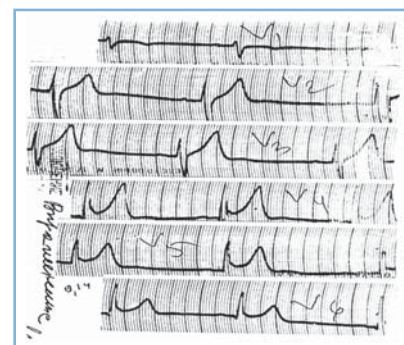


Рис. 3. ЭКГ больного У., 30 лет

- а) гиперкалиемии;
- б) перикардиту;
- в) ишемической стадии инфаркта миокарда;
- г) синдрому ранней реполяризации желудочков.

9. Больная О., 61 год, клинический диагноз: атеросклеротическая окклюзия брюшной аорты на уровне отхождения почечных артерий. Вторично сморщенная почка. На ЭКГ (рис. 4):

- а) ишемия миокарда;

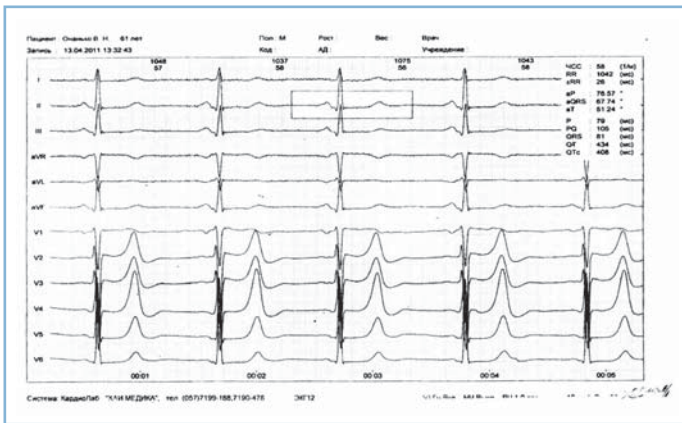


Рис. 4. ЭКГ больной О., 61 год

- б) синдром ранней реполяризации желудочков;
- в) гиперкалиемия;
- г) гипертрофия миокарда ЛЖ с диастолической нагрузкой.

10. Отрицательный зубец T в отведениях V₄₋₆ с пологим косонисходящим и крутым восходящим коленом. Комплекс QRS достаточного вольтажа, уширен до 0,12", деформирован, зубец Q в этих отведениях отсутствует. О чем следует думать:

- а) гипертрофия миокарда ЛЖ;
- б) блокада левой ветви пучка Гиса;
- в) Q-негативный боковой инфаркт миокарда;
- г) феномен WPW тип В.

11. Больной В. (рис. 5), 40 лет, доставлен в ОИТ с интенсивной болью в левой половине грудной клетки, возникшей после переохлаждения. УЗИ: сократимость миокарда не нарушена, фракция выброса – 61%. Имеет место полное отсутствие сепарации листков перикарда над правым желудочком. С чем может быть связана эта боль:

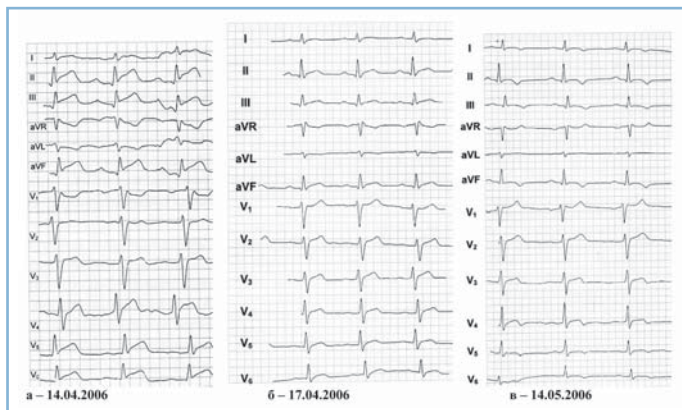


Рис. 5. ЭКГ больного В., 40 лет:

- а – синусовая тахикардия; конкордантный косовосходящий подъем сегмента ST, плохо дифференцируемый зубец T;
- б – сохраняется синусовая тахикардия; сегмент ST приближен к изолинии; зубец T слит с сегментом ST;
- в – сегмент ST куполообразно приподнят над изолинией, формируется диффузно слабо-отрицательный зубец T.

- а) острый коронарный синдром;
- б) синдром ранней реполяризации желудочков;
- в) миоперикардит;
- г) гиперкалиемия.

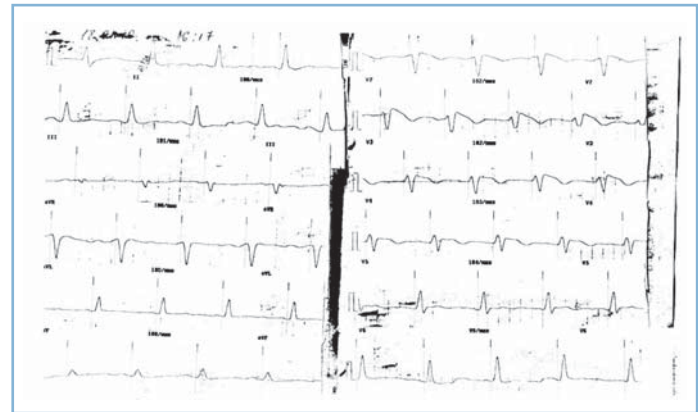

Рис. 6. Элевация сегмента ST_{V1-4}

12. Элевация сегмента ST_{V1-4} (рис. 6) может быть расценена как:

- а) блокада правой ветви пучка Гиса;
- б) острое нарушение коронарного кровообращения в передней перегородочной области ЛЖ;
- в) синдром Бругада;
- г) гипертрофия миокарда правого желудочка.

13. Косонисходящая элевация сегмента ST_{II,III,aVF,V1-δ}; наличие зазубрины в виде дополнительной волны в отведениях V_{2,4} (рис. 7) – результат:

- а) синдрома ранней реполяризации желудочков;
- б) волны Осборна;
- в) повреждения в области передней стенки ЛЖ;
- г) гипертрофии миокарда ЛЖ с систолической перегрузкой.

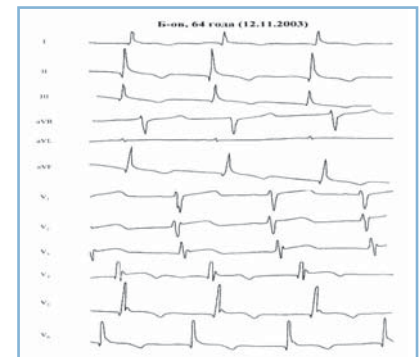


Рис. 7. ЭКГ больного Б., 64 года

14. Горизонтальная депрессия сегмента ST может быть следствием:

- а) гипертрофии миокарда ЛЖ;
- б) гипокалиемии;
- в) гипервентиляции;
- г) всего перечисленного.

15. Диффузная депрессия сегмента ST по типу феномена «провисшей нити» – следствие:

- а) хронической ишемии миокарда;
- б) синусовой тахикардии;
- в) насыщения сердечными гликозидами;
- г) ничего из перечисленного.